



Caso clínico

SEMINOMA PRIMARIO DEL MEDIASTINO

Quirós Alpízar Jose Luis* y Barrientos Jiménez Maryam**

* Médico cirujano, especialista en anatomía patológica, hospital Max Peralta de Cartago, departamento de anatomía, escuela de Medicina, Universidad de Costa Rica. ** Estudiante segundo año de medicina, Universidad de Costa Rica.

Resumen

Se presenta el caso de un hombre de 25 años, quien consultó por síntomas respiratorios, encontrándose una tumoración de mediastino en la radiografía de tórax. El paciente fallece al cuarto día de internamiento debido a un taponamiento cardiaco. Los hallazgos de la autopsia revelaron presencia de un seminoma primario de mediastino que fue apoyado por los resultados de inmunohistoquímica. Este tipo de tumor maligno es poco frecuente correspondiendo al 2% de los tumores de mediastino, ocurre principalmente en hombres jóvenes de entre 20-35 años. El seminoma se origina de células de estirpe germinal con elevada capacidad de invasión, responde bien a la radioterapia cuando es detectado a tiempo. El diagnóstico de tumores germinales requiere del trabajo integrado de especialistas con el fin de agilizar el proceso diagnóstico para aumentar las probabilidades de supervivencia del paciente.

Palabras clave: seminoma, tumor de mediastino, células germinales y autopsia.

Recibido: Febrero 2009. Aprobado: Marzo 2009. Publicado: Marzo 2009.

Abstract

After a chest radiograph in a man aged 25 was found a tumor of the mediastinum. The patient died due to a cardiac obstruction 4 days after his hospitalization. The autopsy revealed the presence of a mediastinal seminoma, later confirmed by an immunohistochemistry exam. This type of malignant tumor is rare, and corresponds to 2% of mediastinum tumors. It mostly occurs in young males between 20-35 years of age. The seminoma originates from germ cell lineage with a high invasive capacity and responds positively to radiotherapy if it is diagnosed on its early stages. The diagnosis of germinal tumors require integrated work from specialists, to speed up the diagnosis process it and to increase the patient's probabilities of survival.

Keywords: seminoma, mediastinum tumor, germ cells, autopsy, immunohistochemistry, histopathology.

Introducción

El tumor de células germinales extragonadal constituye un tipo de neoplasia poco frecuente, la cual se caracteriza por ser muy agresiva y tener una ocurrencia alta en hombres jóvenes [1]. La localización de tumores extragonadales originarios de células germinales es mayoritaria en órganos situados sobre la línea media [1].

Ocupando comúnmente los siguientes sitios de origen en orden decreciente de frecuencia: mediastino, retroperitoneo, región sacrococcígea y en cerebro específicamente en la glándula pineal [2,3].

El mediastino es una de las regiones comúnmente afectada por tumores de células germinales. El mediastino se localiza en la cavidad central del tórax, se extiende desde el esternón

hasta las vértebras torácicas y longitudinalmente desde la abertura torácica superior hasta la abertura torácica. Anatómicamente se va a dividir en cuatro partes.

Con la variedad de órganos y estructuras que contiene, tan vitales para la vida, el mediastino constituye una verdadera caja de Pandora, en especial por la diversidad de patologías que se pueden presentar en esta región, entre ellas: quistes congénitos, tumores benignos y malignos ya sea primarios o metastáticos [6].

Los tumores de células germinales (TCG) se dividen en dos grupos principales: de tipo seminoma y no seminomatosos. Los tumores no seminomatosos engloban un subgrupo de neoplasias entre las que se encuentran: carcinoma

embrionario, el teratoma, el coriocarcinoma y el tumor del saco vitelino [7,8].

Los TCG muestran un comportamiento peculiar que hace posible la evolución de un tipo de tumor a otro.

Tabla 1. Principales tipos de tumores que afectan el mediastino según región.

| MEDIASTINO ANTERIOR | MEDIASTINO SUPERIOR | MEDIASTINO MEDIO | MEDIASTINO POSTERIOR |
|---------------------|----------------------|---------------------|----------------------|
| Timoma | Timoma | Quiste pericárdico | Tumores neurogénicos |
| Teratoma | Linfoma | Quiste broncogénico | Quistes entéricos |
| Seminoma | Bocio sumergido | | |
| Carcinomas | Adenoma paratiroideo | | |
| Linfangiomas | | | |
| Hemangiomas | | | |
| Lipomas | | | |

De esta manera se ha observado que las células del carcinoma embrionario pueden evolucionar a tumor del saco vitelino, coriocarcinoma o teratoma. Por su parte el seminoma puede ser precursor de tumor del saco vitelino, carcinoma embrionario o coriocarcinoma. Es muy común encontrar también tumores mixtos [7,9].

por tener un pronóstico positivo cuando es detectado a tiempo; debido a su radiosensibilidad

El seminoma de mediastino es un tumor extragonadal de origen germinal muy infrecuente que afecta principalmente varones blancos jóvenes de 20 a 35 años [8,10].

Se ha estimado que corresponde a una cuarta parte de los TCG mediastínicos primarios, representando un 2% de los tumores de mediastino [11]. Se caracteriza

presenta una supervivencia del 60 al 80% frente a altas dosis de radioterapia [8].

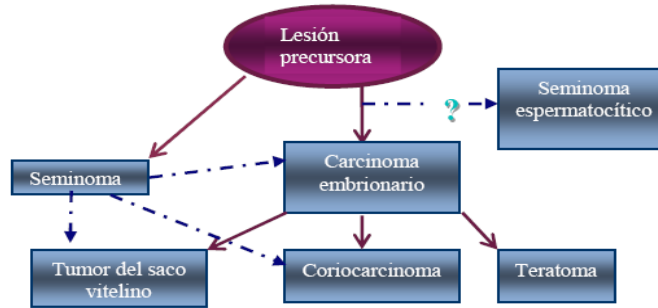


Figura 1. El esquema muestra las posibles evoluciones de un tumor de células germinales a partir de una lesión precursora.

Tomado de: ver referencia 7.

Caso clínico

Paciente masculino de 25 años, conocido sano; presenta desde hace 2 meses pérdida de peso (15 Kg), fiebre, tos seca y disnea de moderados esfuerzos que aumentó gradualmente de intensidad. Hace 4 años fue sometido a cirugía para corrección de ginecomastia.

El paciente acudió varias veces a la clínica de su localidad en donde fue atendido por diferentes médicos que le diagnosticaron asma y le prescribieron medicamentos para dicho padecimiento.

Sin ninguna evidencia de mejoría el paciente decidió acudir a una clínica privada, donde se le realizó una radiografía de tórax que evidenció una masa en el mediastino de tamaño considerable (ver figura 2). Por dicho hallazgo fue remitido al servicio de emergencias del Hospital san Juan de Dios. En la

exploración se describe un paciente consciente, orientado, con buen estado general, que no toleraba la posición decúbito dorsal, no presentó adenopatías de cuello, ni inguinales, no se observaron edemas ni masas testiculares.

La radiografía de tórax confirmó la presencia de masa en el mediastino (ver figura 2). Posteriormente se efectuó toracotomía exploratoria para toma de biopsia, reportándose carcinoma indiferenciado en el estudio de los cortes por congelación transoperatorios. *Análisis séricos:* deshidrogenasa láctica 1894 UI/L (normal 98-198), fosfatasa alcalina 345 UI/L (normal 38-92), hemoglobina 11.2 g/dl (normal 14.3-17.8), hematocrito 39 % (normal 42-54) nitrógeno uréico 25 mg/dl (normal 8-20), creatinina 1.66 mg/dl (normal 0.6-1.3), gonadotropina coriónica humana (GCH) negativa.

A los cuatro días de internamiento el paciente fallece en la unidad de cuidados intensivos. El diagnóstico clínico fue choque séptico, probable neumonía y carcinoma mediastinal.

La autopsia reveló un tumor del mediastino, sólido, necrotizante que invadía pulmones, corazón, grandes vasos y diafragma (ver figuras 3, 4 y 5). Se estableció como causa de muerte, choque cardiogénico como consecuencia de un taponamiento cardiaco.

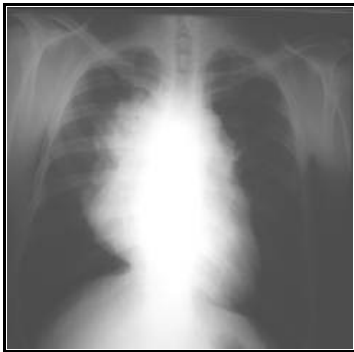

Figura 2. Radiografía posteroanterior de tórax; muestra ensanchamiento del mediastino.

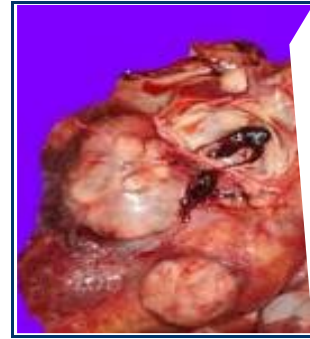

Figura 3. Tumor del mediastino que infiltra pericardio en forma extensa.

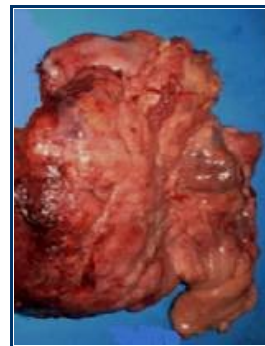


Figura 4. Nódulos tumorales comprometiendo epicardio y miocardio

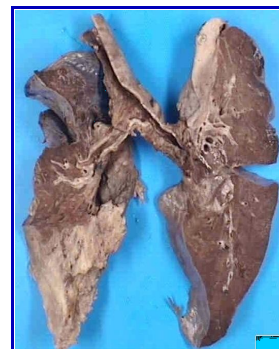


Figura 5. Pulmones con infiltración tumoral, en base derecha y ápex izquierdo.

Discusión

La ubicación extragonadal de esta clase de tumores germinales, como en el caso presente, no tiene aún una explicación totalmente aceptada, sin embargo algunos autores han propuesto teorías para explicar su ocurrencia. La teoría metastásica a partir de un tumor primario: propone que una lesión precursora localizada en testículo puede producir metástasis siguiendo las vías de drenaje linfático del testículo llegando en primer lugar a los ganglios retroperitoneales periaórticos y luego invadir los ganglios mediastinales y supraclaviculares. La aparición de tumores en otros sitios diferentes a los mencionados ocurre cuando hay invasión de vasos sanguíneos, permitiendo por ende localizaciones muy diversas [7].

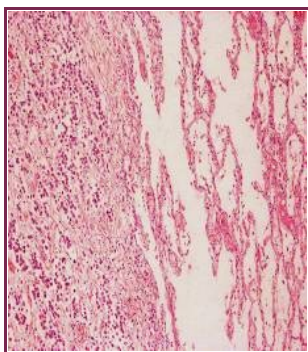


Figura 6. Corte de pulmón izquierdo (10X). Nótese la infiltración neoplásica.

Se ha descrito que existe la posibilidad de que un tumor primario localizado en la gónada se necrose y/o sufra fibrosis, perdiéndose la evidencia de su origen real, sin embargo esta teoría no explica por qué estos tumores se van a localizar sobre la línea media.

La teoría embrionaria por su parte propone que el hallazgo de tumores primarios de origen germinal, se puede dar por una migración errática de las células germinales

primordiales, las cuales quedan retenidas en sitios extragonadales cercanos a la línea media [12,13], o bien podría tratarse de una línea celular precursora común que eventualmente produciría los iniciadores celulares del timo y la glándula pineal [2].

Por lo general se presenta, como en nuestro caso, un paciente joven sin antecedentes patológicos, que inicia una serie de sintomatologías secundarias a la invasión del tumor tales como fiebre, tos seca, disnea en aumento; mostrando una exploración física aparentemente normal, así como testículos sin alteración evidente.

Clínicamente cuando se trata de un paciente joven con los síntomas descritos el abordaje inicial se dirige principalmente a entidades frecuentes como asma o cuadros respiratorios infecciosos. Ante la persistencia de la enfermedad en el paciente, se le realizó una radiografía de tórax que fue clave en el proceso diagnóstico,

confirmándose la presencia de una masa extraña en el mediastino.

Un planteamiento práctico para el análisis de tumores del mediastino esta dado por la nemotecnia de la 4 T's. (Ver cuadro 1)

Dadas las características clínicas y en especial la edad del paciente resultan poco probables los diagnósticos de carcinoima anaplásico de tiroides y timoma. Un mejor abordaje diagnóstico debe ser realizado desde el punto de vista histopatológico.

Los hallazgos obtenidos en la autopsia demostraron un tumor maligno voluminoso con abundantes áreas de necrosis, gran capacidad de invasión, identificándose el siguiente patrón histológico: células neoplásicas grandes con núcleos redondos, presencia de nucleolo prominente (ver figura 7), citoplasma claro, bandas de fibrosis (ver figura 8), presencia de infiltrado linfocitario (ver figura 9), así como de células gigantes multinucleadas (ver figura 10), características que concuerdan con las que la literatura refiere en casos de seminoma [14,15].

Cuadro 1. Cuatro tumores más frecuentes que afectan el mediastino

| LAS 4 T'S DE TUMORES DE MEDIASTINO | CARACTERÍSTICAS |
|--|--|
| Timo (timoma) | Benigno o maligno, adultos mayores de 40 años, afecta por igual a hombres y mujeres, más frecuente en mediastino anterosuperior. Se asocia a miastemia gravis. |
| Tiroides (carcinoma anaplásico de tiroides) | Agresivo, puede extenderse hacia el mediastino superior, la edad media de ocurrencia es 65 años, más frecuente en hombres. |
| Terrible linfoma | Principalmente enfermedad de Hodgkin, adultos jóvenes, predilección por mujeres. |
| Teratoma (tumor de células germinales) | Teratoma quístico maduro es el tipo de TCG, aparece en la vida adulta temprana, afecta ambos sexos por igual. Seminoma: afecta solamente hombres |

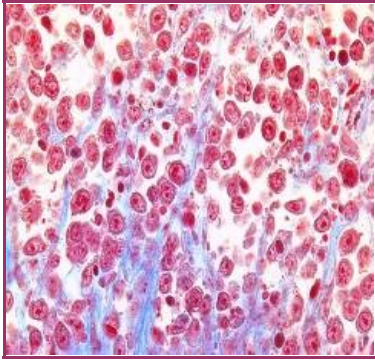


Figura 7. Microfotografía del tumor. Tinción de tricrómico de Mason (40X). Nótese los nucleolos prominentes.

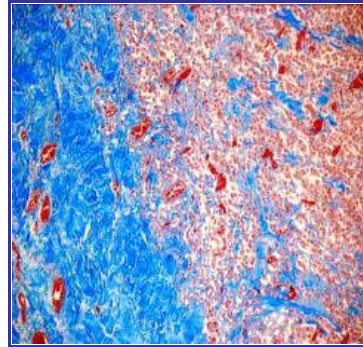


Figura 8. Microfotografía del tumor. Tinción de tricrómico de Mason. (10X) Obsérvese las bandas de fibrosis (desmoplasia)

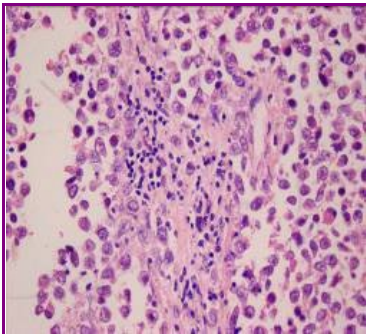


Figura 9. Microfotografía del tumor. Tinción hematoxilina-eosina. (10X). Obsérvese infiltrado linfocitario

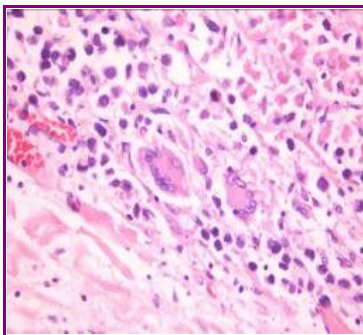


Figura 10. Microfotografía del tumor. Tinción de hematoxilina-eosina. Presencia de células gigantes multinucleadas.

Desde el punto de vista histopatológico e inmunohistoquímico

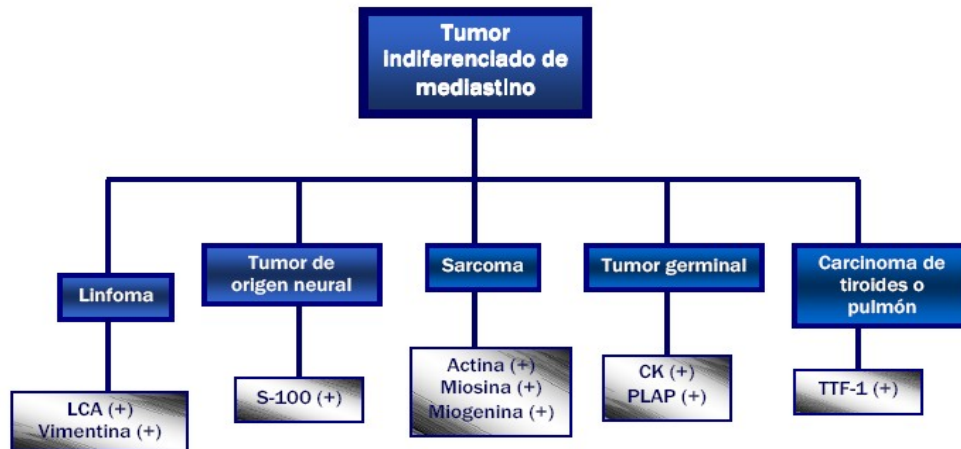


Figura 11. Diagnóstico diferencial y resultados de estudios inmunohistoquímico del seminoma primario de mediastino.

se plantean los siguientes diagnósticos diferenciales y los anticuerpos que pueden ser empleados para distinguirlos (ver figura 11).

Los estudios histopatológicos del tumor por medio de las pruebas de inmunohistoquímica revelaron los siguientes resultados (ver tabla 2).

Tanto los hallazgos clínicos, histopatológicos e inmunohistoquímicos sustentan el diagnóstico de seminoma. (16,17).

Por otra parte después de realizar y analizar cortes histológicos de ambos testículos, los cuales fueron incluidos en su totalidad, sin ninguna evidencia de tejido tumoral, se propone el diagnóstico de seminoma primario de mediastino.

Conclusión

El diagnóstico de los tumores del mediastino representa un reto tanto para el clínico como para el patólogo. Requiere una actuación rápida y coordinada entre los diferentes especialistas que atienden el caso, en donde la biopsia juega un papel crucial en especial la integración entre los hallazgos clínicos, histológicos e inmunohistoquímicos.

Agradecimientos: al doctor Luis Espinoza.

Tabla 2. Resultados de pruebas inmunohistoquímicas realizadas al tejido tumoral.

| Prueba | Resultado |
|-----------|-----------|
| CK | (+) |
| PLAP | (+) |
| Actina | (-) |
| Desmina | (-) |
| HCG | (-) |
| LCA | (-) |
| Miogenina | (-) |
| Miosina | (-) |
| PAB | (-) |
| S-100 | (-) |
| TTF1 | (-) |
| Vimentina | (-) |

Referencias

1. Vela Velásquez Teresa, Toledo Jiménez Carolina, Díaz Gestoso Yadira, Lugo Reguero Casto. Respuesta completa al tratamiento en un caso de seminoma del mediastino. Rev Cubana Med 2003 Mayo; 42(3).
2. Pierson D, Enfermedad de la pleura mediastino y diafragma, Harrison, Principios de medicina interna, Mc Graw-Hill, Distrito Federal, México 12ª edición, 1991, pp 1284-1290.
3. Zavala Elizondo A, Martínez Montelongo R, González J. Tumor extragonadal de células germinales en mediastino: aportación de un caso. Actas Urol Esp. 2008 Marzo; 32(3):357-359
4. Gómez Humberto, Dappo F, Markarian E, Colmenares I, Pineda S y Castro M. Semimona primario de mediastino anterior. Rev. Venez Oncol 2003 julio; 15(4): 226-230.
5. Drake Richard, Vogl Wayne, Mitchell Adam, Gray: anatomía para estudiantes, editor, ELSEVIER. Madrid, España, 1ª edición, 2007, pp 106.
6. Rosai, Juan, Vedder Ackerman Lauren. Ackerman's Surgical Pathology, editor: Elsevier Science Health Science, editorial: Estados Unidos. 1996. p. 435.
7. Pérez Tamayo y López Corella, Patología de vejiga, próstata y testículo, Principios de Patología, Editorial Panamericana, Distrito Federal, México, 4a edición, 2007, pp 351-361.
8. Bost GJ, Cáncer de testículo, Cáncer principios y prácticas de oncología. De Vita V editor, Editorial Médica Panamericana, España, 5ª edición Vol II, 2002, pp 1397 1421.
9. Kovitz Craig, Logothetis Christopher, Millikan Randall, Testicular Cancer. Medical Oncology. Versión on line. Editorial Mc Graw-Hill, Estados Unidos, 2006, capítulo 27. 3ed
10. Barragán Lianes. Factores pronósticos en los tumores de las células germinales de los testículos, En: González Barón, editor, Factores pronósticos en oncología, Mc Graw Hill Interamericana, España, 1994, pp 188-204.
11. Fizazi K, Culine S, Droz J-P et al. Inicial management of primary mediastinal seminoma: Radiotherapy

- or cisplatin-based chemotherapy? Rev. European Journal of Cancer. 1998 setiembre; 34(3): 347-352.
12. Echeverría María, Fangusaro Jason, Goldman Stewart, *Pediatric central nervous system germ cell tumors: a review*, The Oncologist. 2008 Julio; 13. pp 690–699.
 13. Chaganti R, Rodríguez E, Mathew S. Origin of adult male mediastinal germ-cell tumors. Lancet 1994; 343(8906): 1130-1132.
 14. Kamal Iffat, Fleming Stewart. Pathology of tumors of the male genital tract. Rev. Surgery 2008; 26(5):183-187.
 15. Shimosato Yukio, Mukai Kiyoshi. Tumors of the Mediastinum, Atlas of tumor pathology tumors of the mediastinum. Armed forces institute of pathology. Estados Unidos. 3ª edición 1995. pp 183-198.
 16. Theaker Jeffrey, Mead Graham. Diagnostic pitfalls in the histopathological diagnosis of testicular germ cell tumor. Rev. Current Diagnostic Pathology. 2004; 10. 220-228.
 17. Suster Saúl, Moran Cesar, Dominguez Hugo, Quevedo Penélope. Germ Cell Tumors of the Mediastinum and Testis: A Comparative Immunohistochemical Study of 120 Cases. Rev. Human Pathology. 1998 julio; 29(7):737-742.

Información de los autores

Jose Luis Quirós Alpizar
e-mail: dr.quiros@gmail.com

Maryam Barrientos Jiménez
e-mail: maryambj@gmail.com